



Orthopädische Fallbeispiele

Ludo Stegen
Tierklinik Ahlen
DVM, Diplomate ECVS
Chefarzt Chirurgie Kleintiere

1



Fall 1

2

Fall 1

- Deutscher Schäferhund
- 11 Jahre
- weiblich kastriert

3

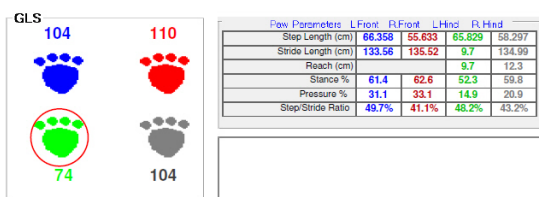

Vorbericht

- Lahmheit hinten links seit paar Wochen
- seitdem erst leicht verbessert
- danach aber plötzlich deutlich schlechter

- keine Verbesserung mit NSAID

4

Gangbild



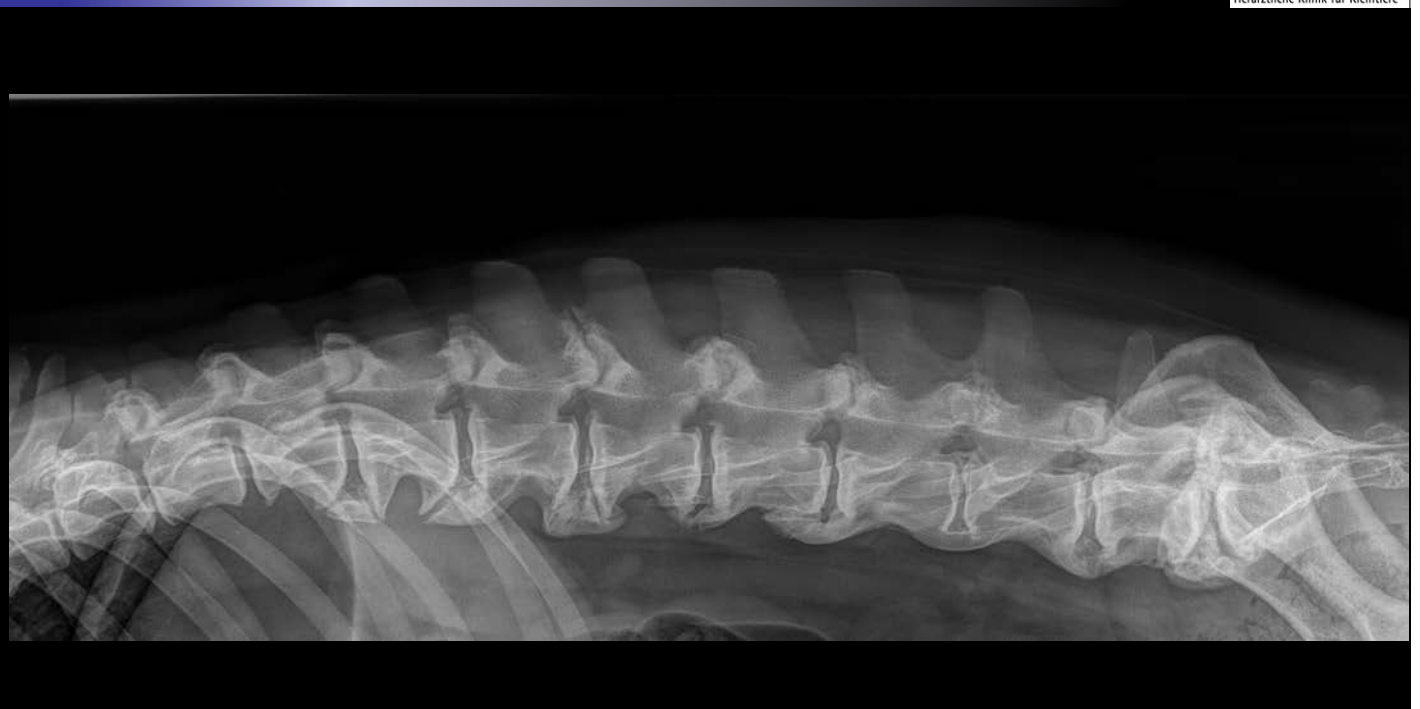5

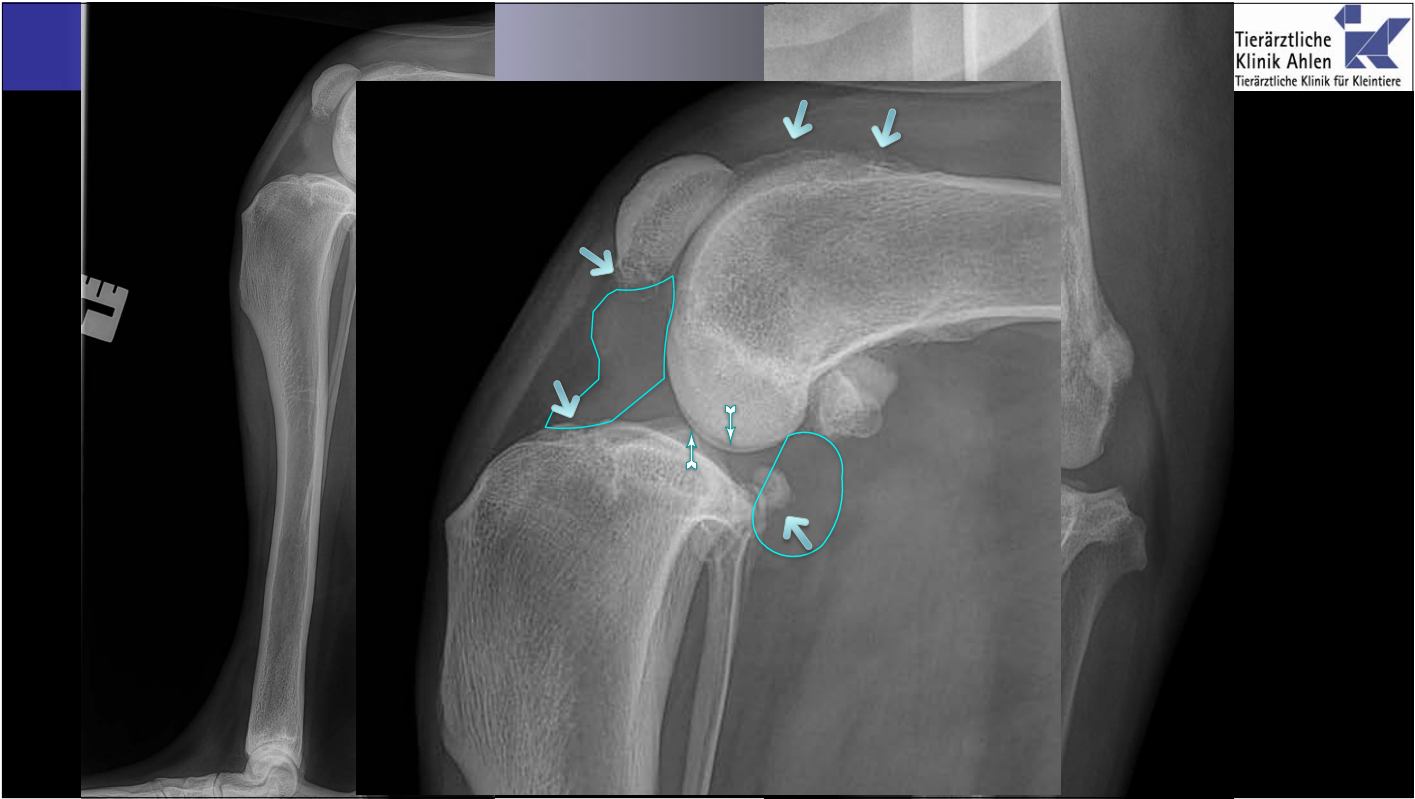
klinische Untersuchung

- Hüfte beidseits obB
- LWS druckempfindlich, keine neurologische Ausfälle
- Kniegelenk links
 - Schmerzhaft bei Streckung
 - Schmerzhaft bei Innenrotation
 - Tibialkompression negativ

6

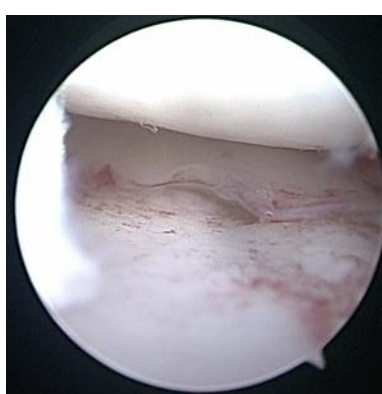
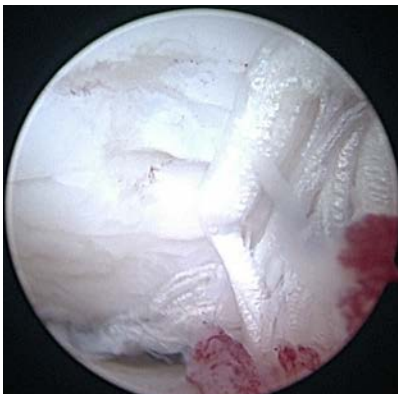
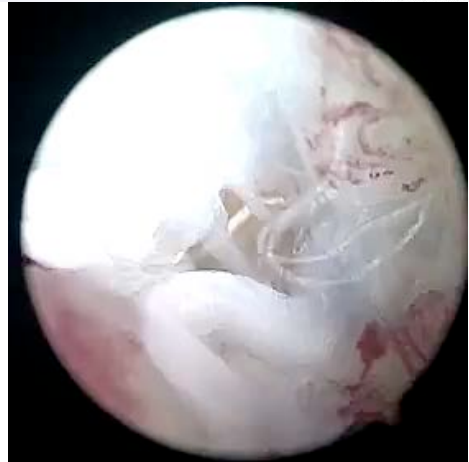
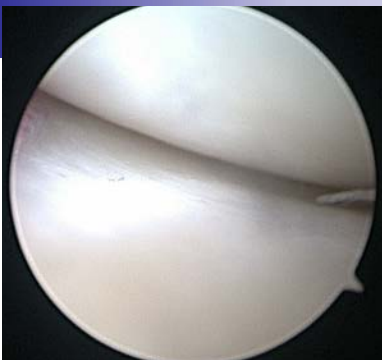- Röntgen
 - Kniegelenk 2 Ebene
 - Hüfte
 - LWS
- Arthroskopie
 - Kreuzbänder
 - Meniski
 - Knorpel
 - ...
- TPLO



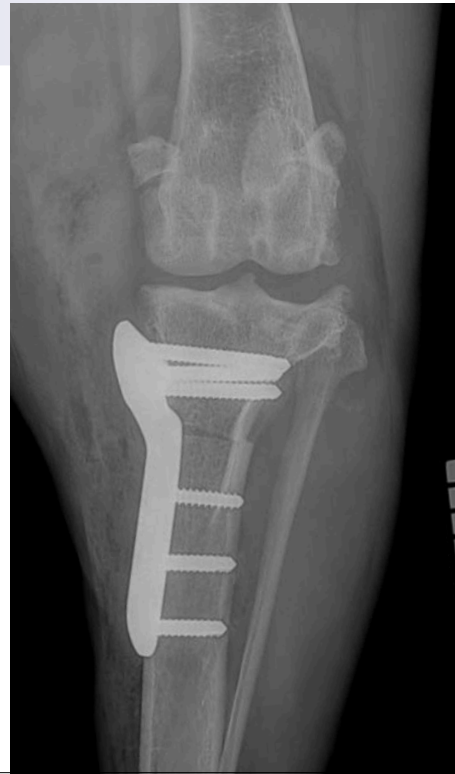
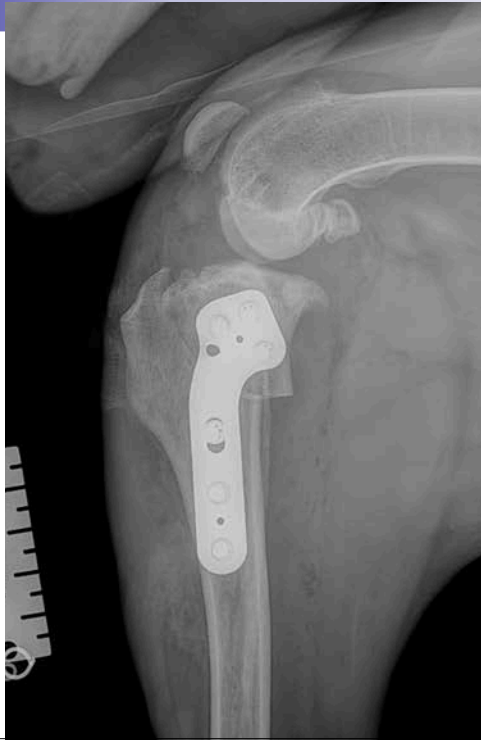
9

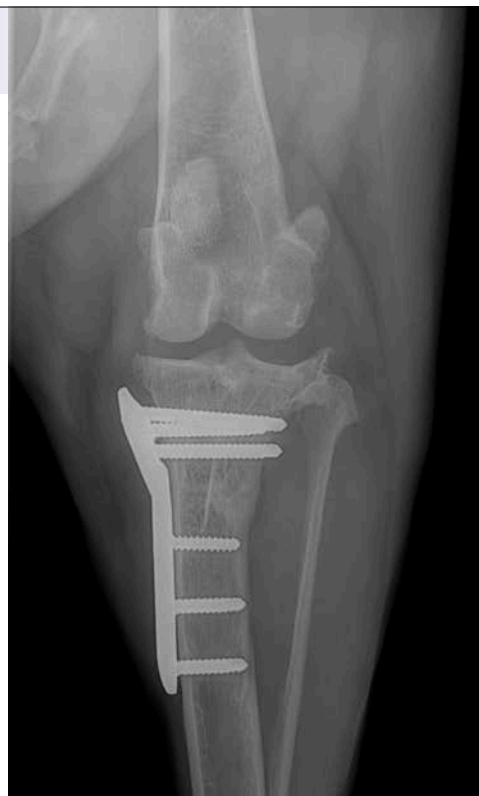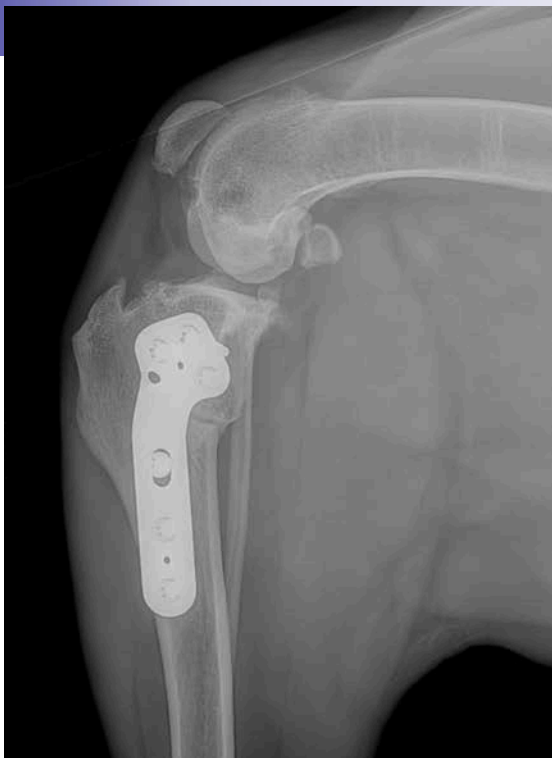Arthroskopie



10



11



12

GLS

98 96

106 104

Paw Parameters	L.Front	R.Front	L.H
Step Length (cm)	59.267	62.495	
Stride Length (cm)	133.72	135.10	
Reach (cm)			
Stance %	61.2	60.1	
Pressure %	29.4	28.7	
Step/Stride Ratio	44.3%	46.3%	

13




Fall 2

Fall 2

- Labrador
- 9 Monate alt
- männlich

- beim Spaziergang mit anderen Hund gespielt und ausgerutscht
- seitdem vorne rechts gehumpelt
- NSAID: deutliche Verbesserung

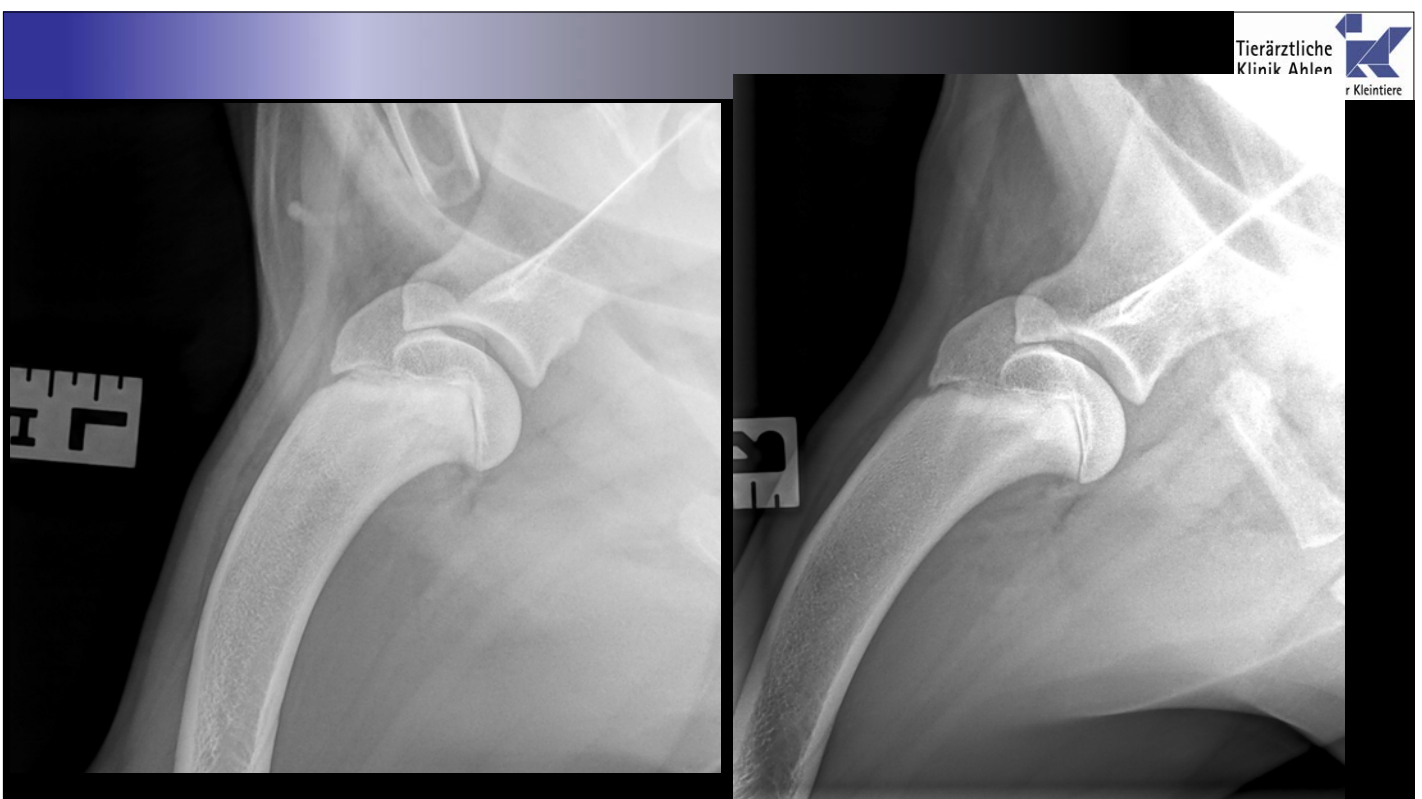15



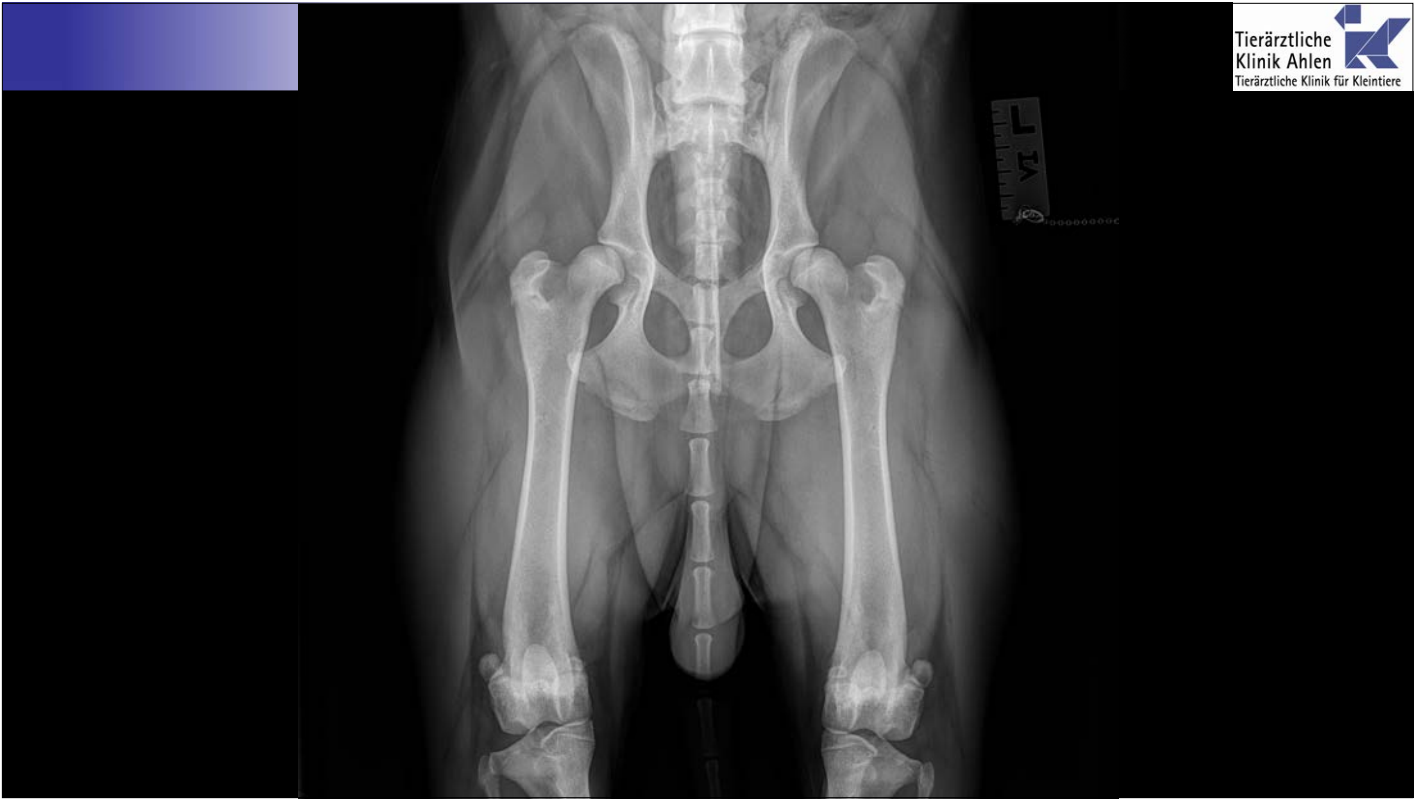16

- Lahmheit vorne rechts 2. Grades
- Oberarm Druckempfindlich
- Ellenbogen:
 - vermehrt gefüllt
 - Streckung schmerzhaft
 - Beugung obB
 - Coronoidprobe positiv

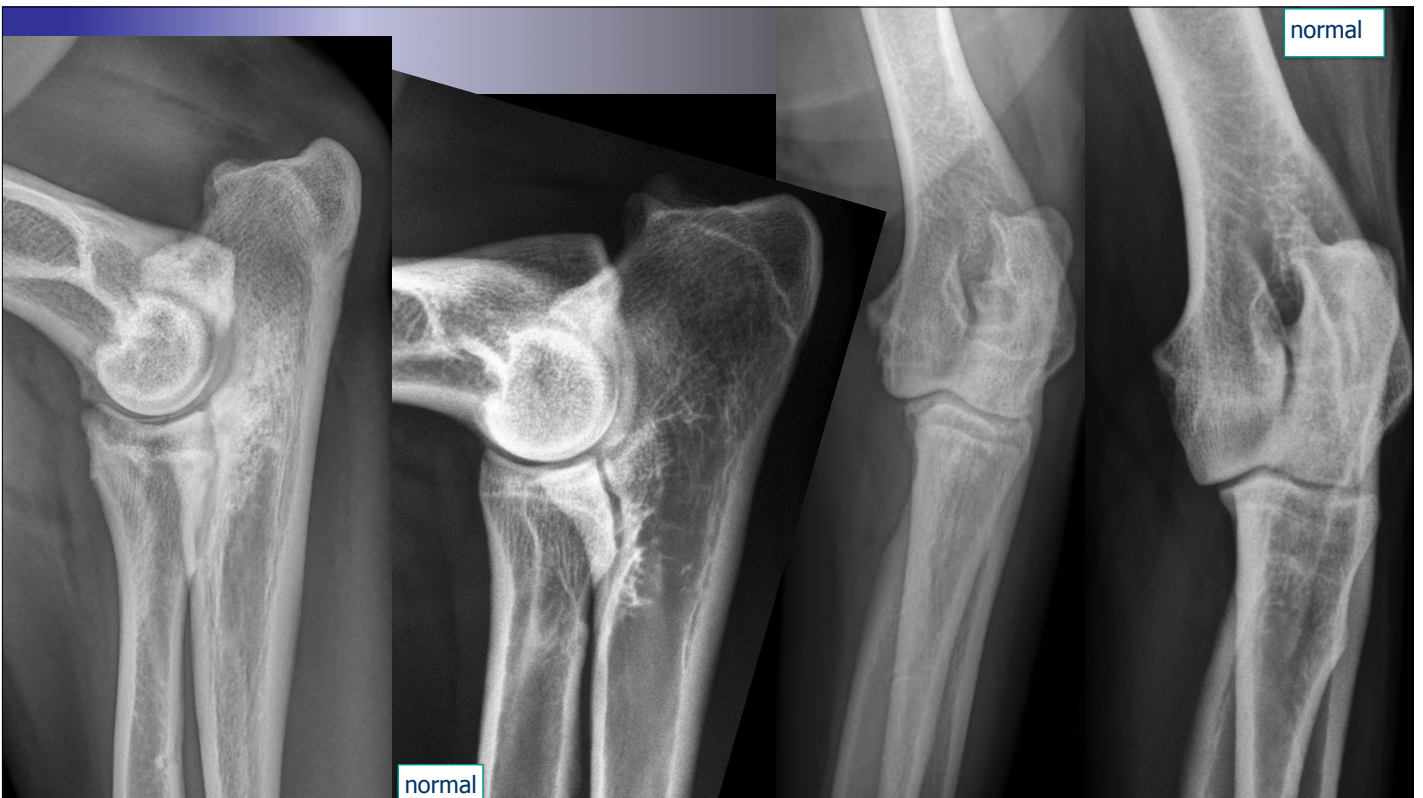17



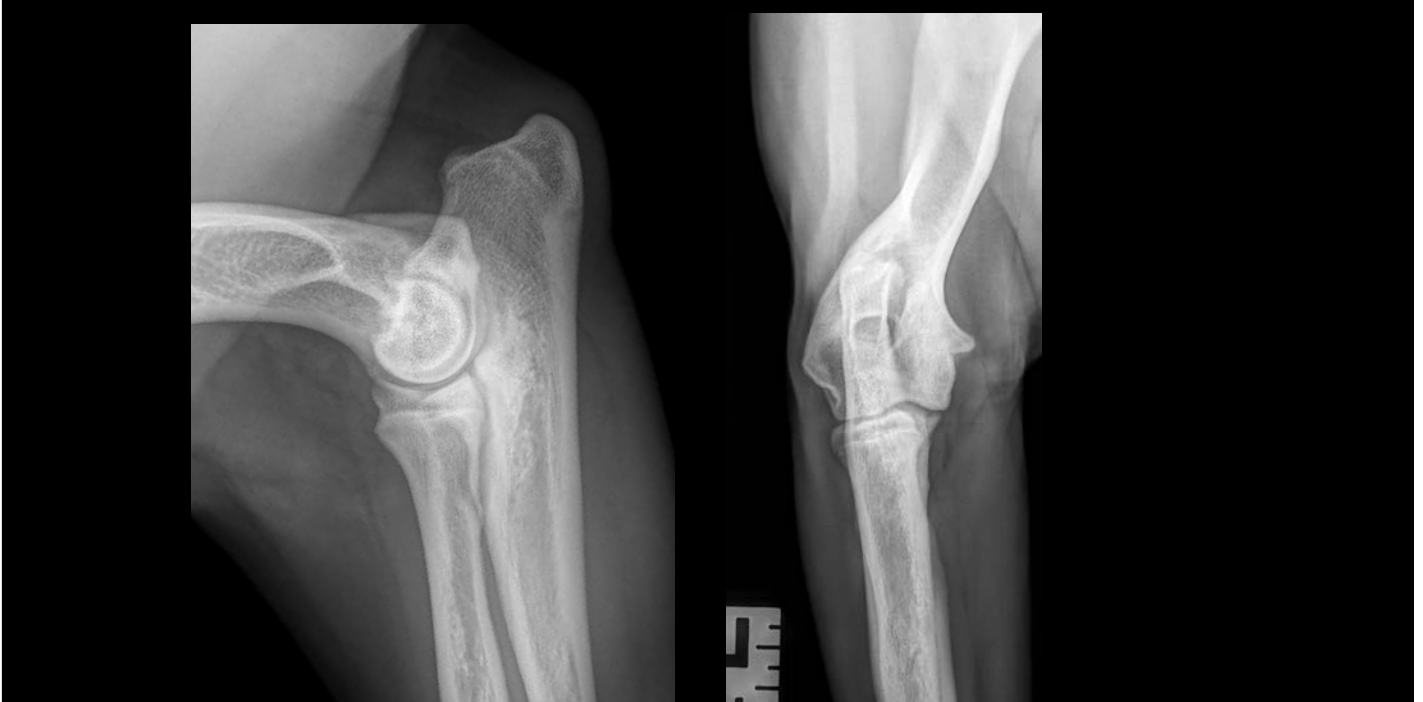18



19



20

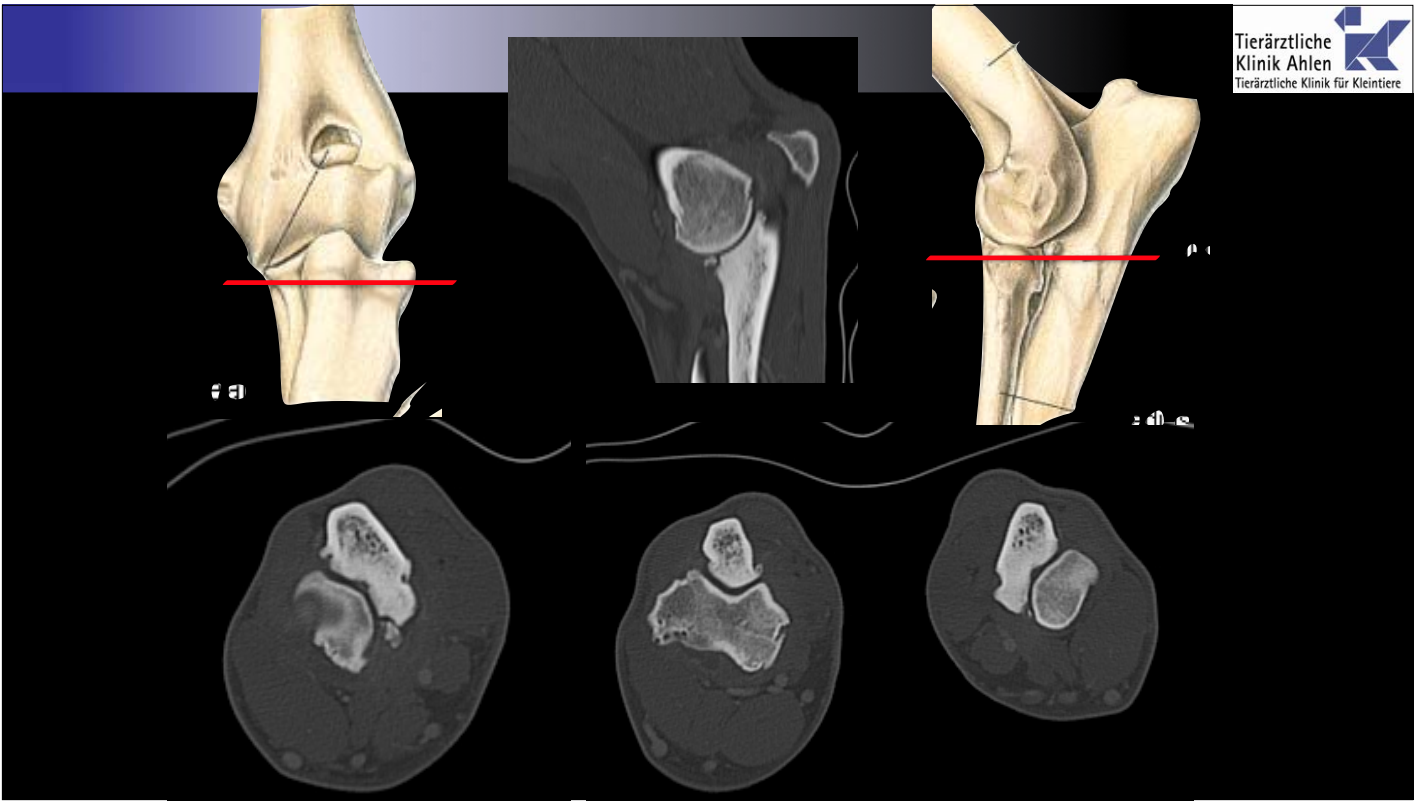


21

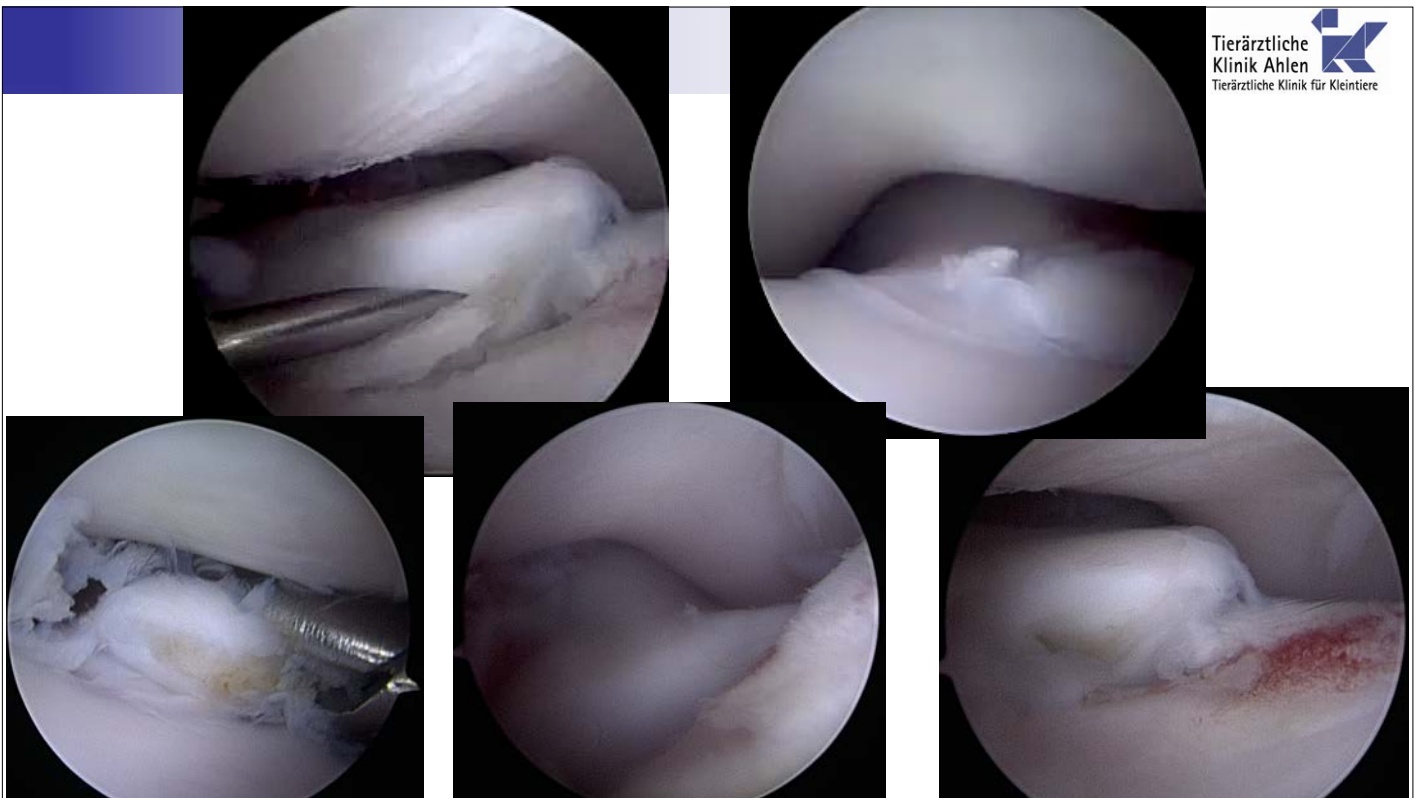
Weiteres Vorgehen?

- konservativ
- CT
- MRT
- Arthroskopie

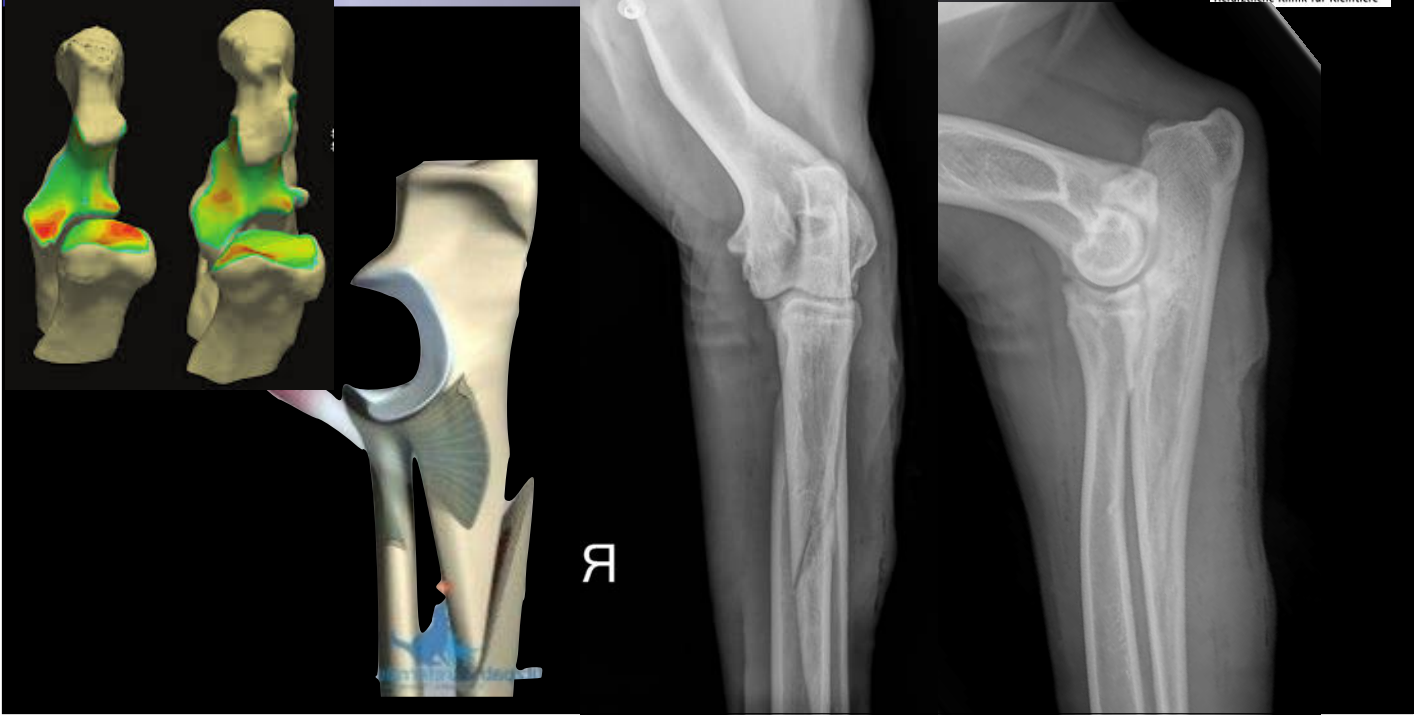
22



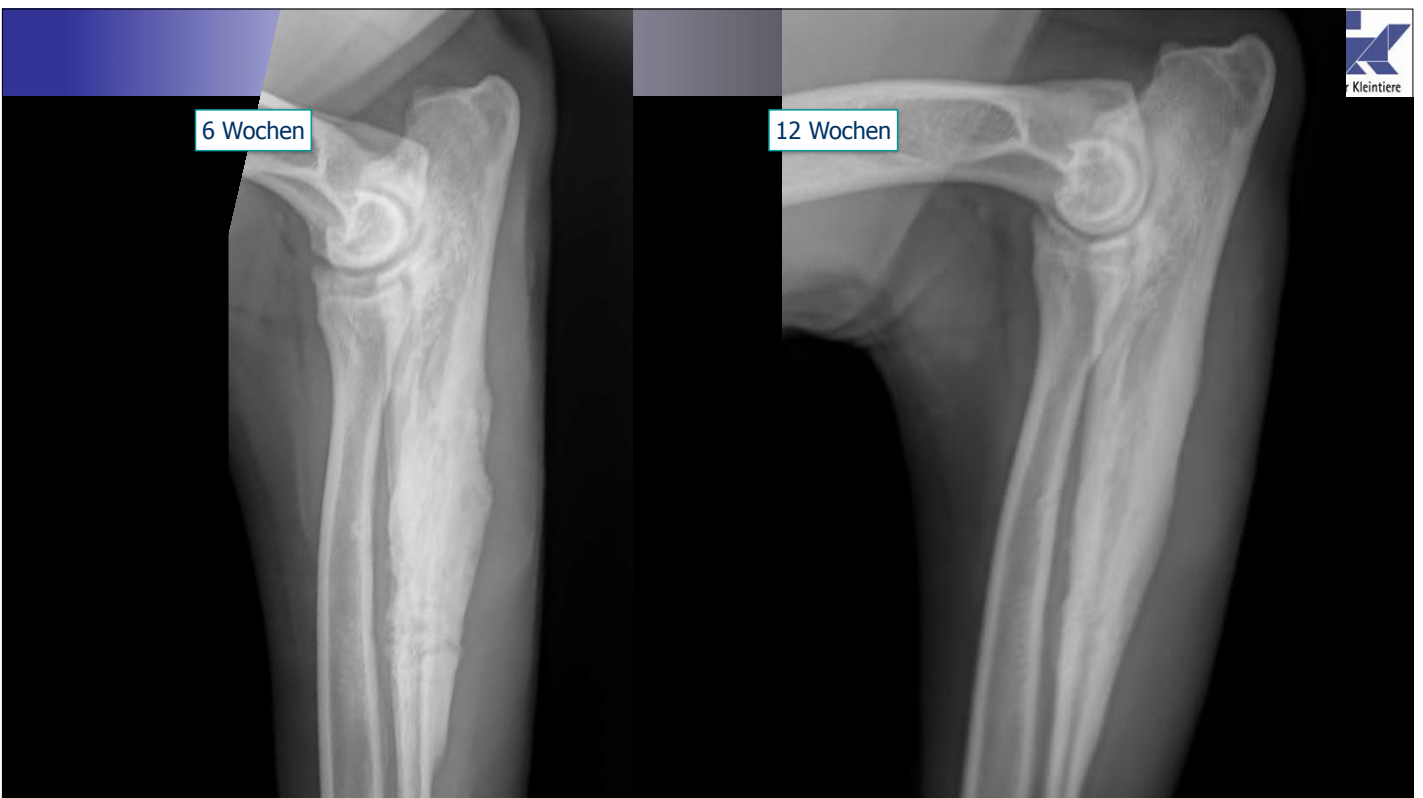
23



24



25



26



Fall 3

27

Fall 3

- Maine Coon
- männlich-kastriert
- 5,1 KG
- 2 Jahre



28

Vorbericht

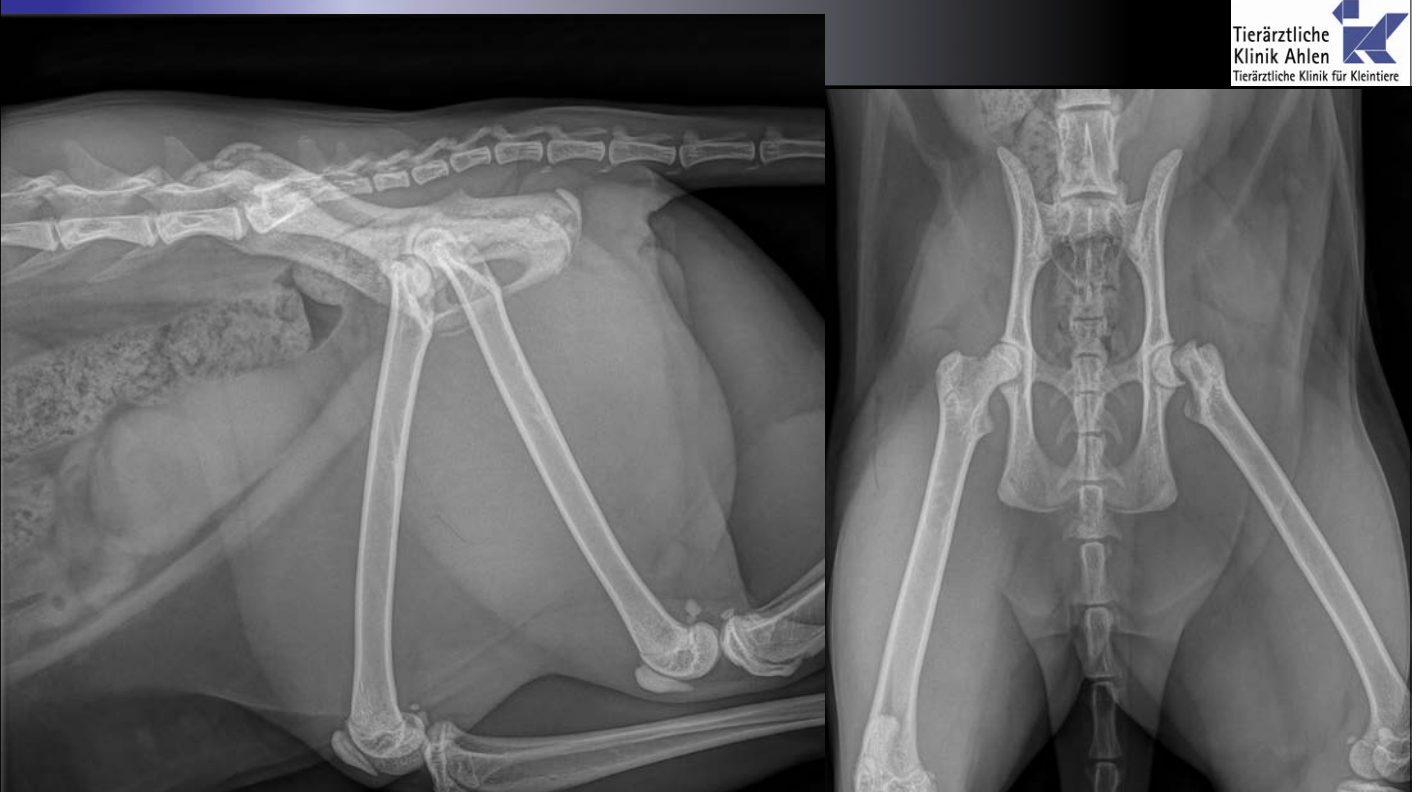
- beim Spielen versprungen
- belastet hinten links nicht mehr
- scheint sehr schmerzhaft zu sein
- nicht besser mit NSAID

29

klinische Untersuchung

- bewegt sich nicht im Sprechzimmer
- lässt sich nicht anfassen
- schmerzhaft bei Manipulation hinten

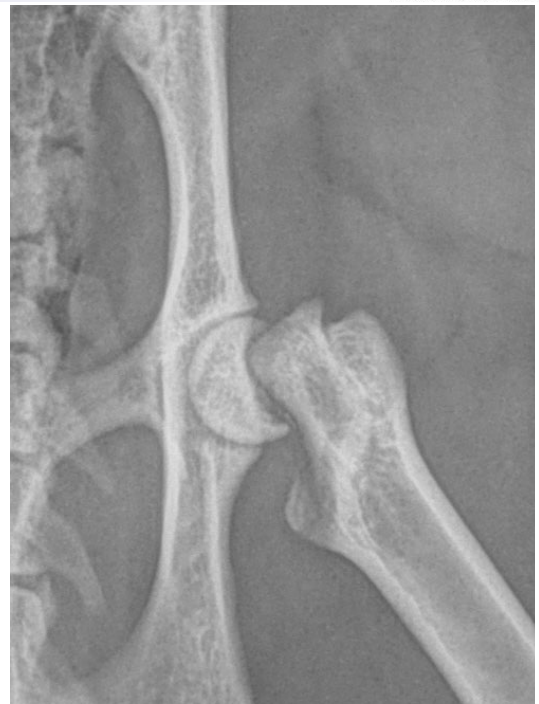30



31

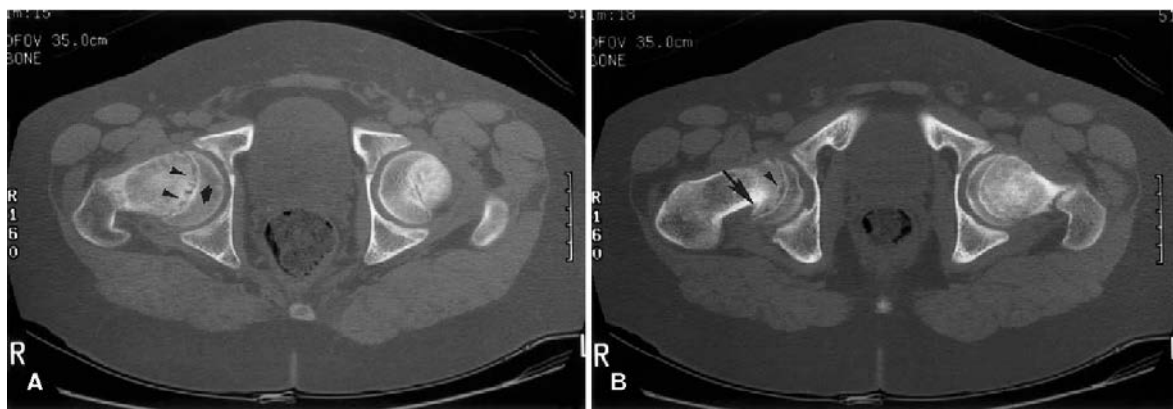SCFE

- Slipped Capital Femoral Epiphysis
- typisch bei Rassenkatzen
- männlich-kastriert
- jung-Erwachsen
- Wachstumsfugeproblem



32

- m vs w → 16:1
- Alter 21 Monate
- Faktoren:
 - genetisch, Übergewicht, hormonelle Imbalancen, Kastration, Geschlecht

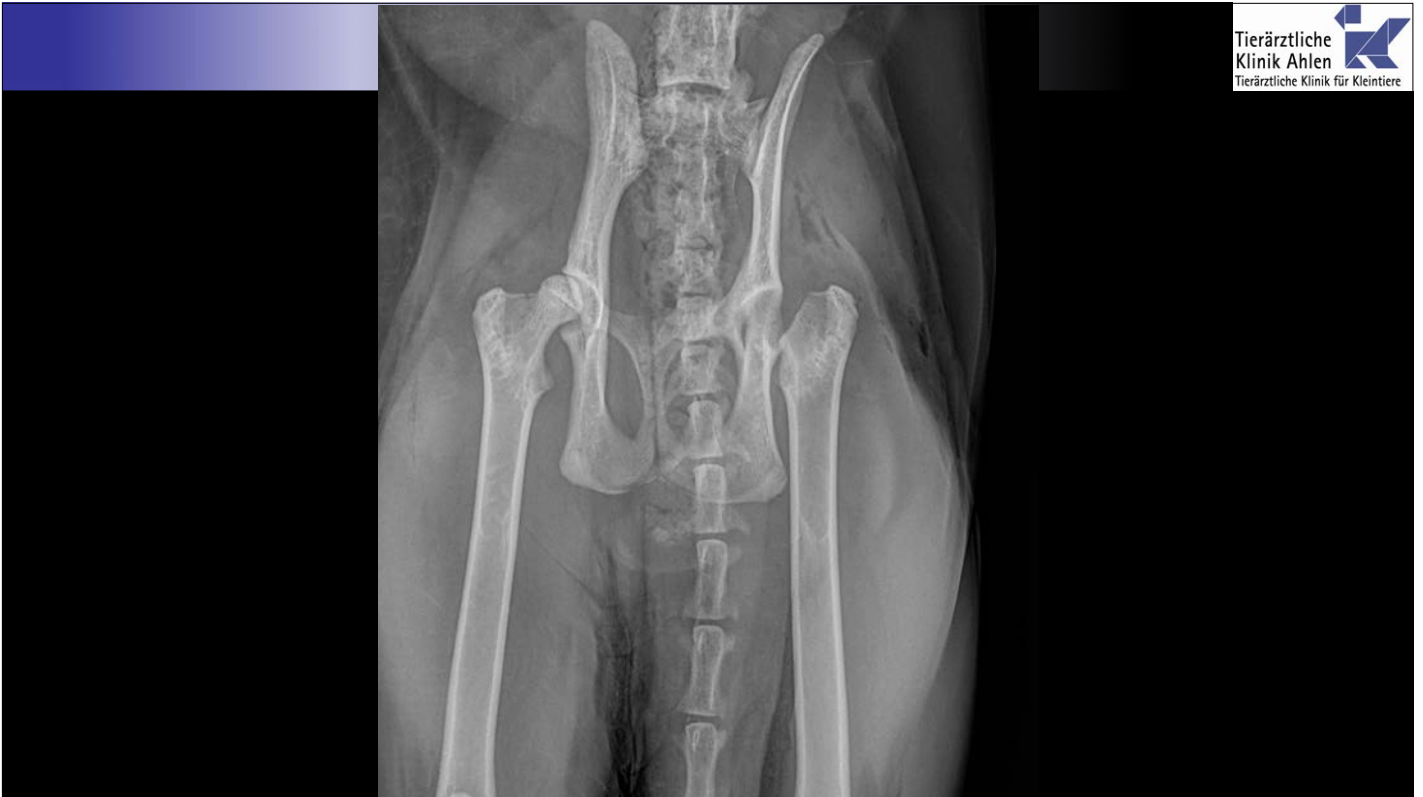

33

Behandlungsmöglichkeiten

- ~~medikamentös~~
- Osteosynthese
- Femurkopfhalsresektion
- künstliche Hüfte

34

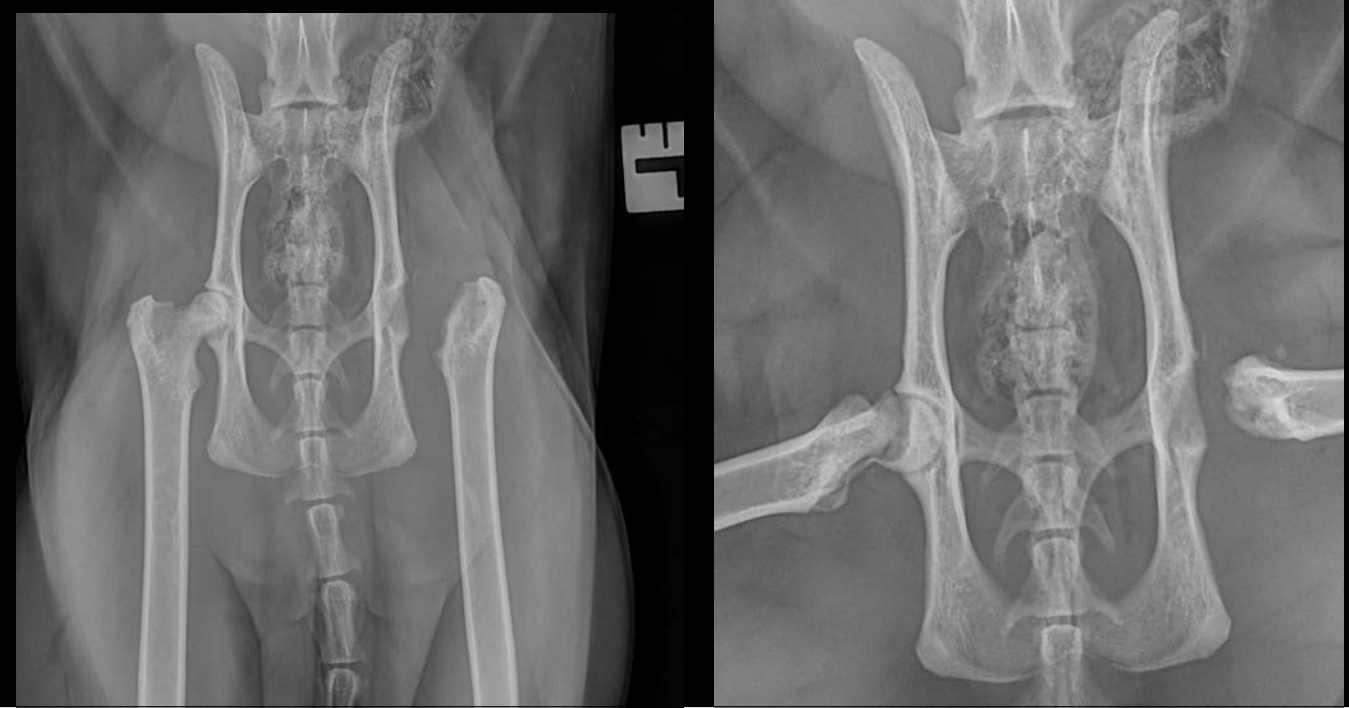


35

Aber...

- 4 Monate später:
- erneut Lahmheit und Schmerzen
- operiertes Bein scheint er gut zu bewegen

36



37



Fall 4

Fall 4

- Australian Shepherd
- 5 Monate alt
- weiblich

39

Vorbericht

- vor 1 Woche nach dem Buddeln gehumpelt
- schlimmer beim laufen
- besser nach der Ruhe
- mit NSAID nicht besser

40

Gangbild



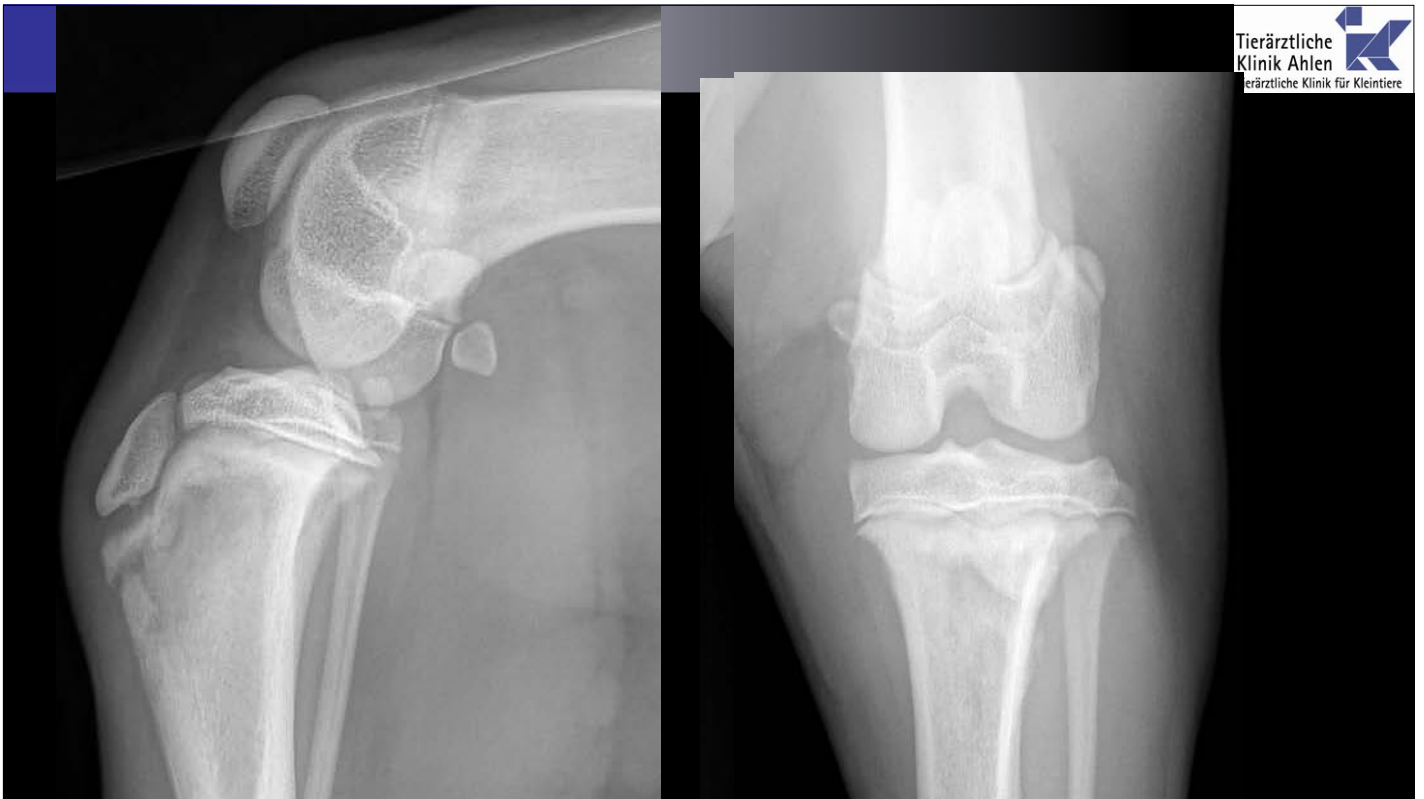
41

klinische Untersuchung

- Lahmheit hinten links
- Überwiesen mit Verdacht auf Kreuzbandverletzung

- Entlastung im Stand
- Hüfte obB
- Kniegelenk schmerzhaft bei Streckung
- keine Instabilität
- Tibia sowie Femur Druckempfindlich

42



43

Differenzialdiagnose

- Trauma
- Neoplasie
- Infektion
- Angeboren

44

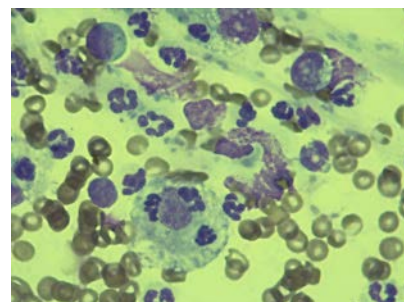
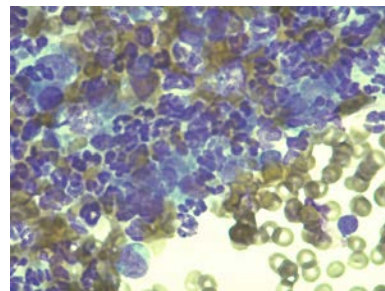
Weiteres Vorgehen

- Ursache finden
 - Harnuntersuchung
 - Ultraschall Abdomen
 - Thoraxröntgen
 - Maulinspektion
- Behandlung
 - bakteriologische Untersuchung
 - Antibiotikum

45

Diagnose

- Fieber: 39,9°C
- Harn obB
- Tonsillen geschwollen und gerötet, eitrig
 - Bakteriologie
 - Zytologie
- Knochen:
 - Bakteriologie
 - Zytologie

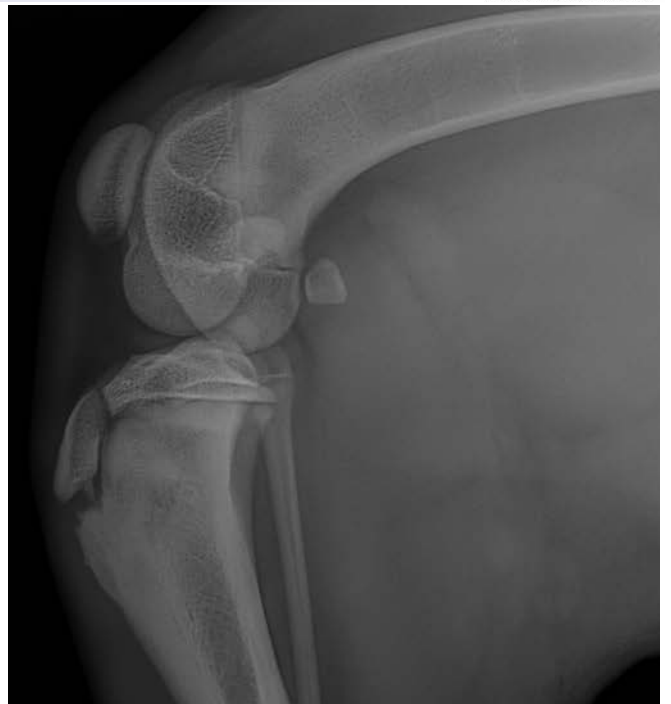


46

- Tonsillektomie
- Antibiotikum:
 - Kein Fluoroquinolones / Tetracyclines
 - 4-6 Wochen
 - nach Antibiogram

47

- deutlich besser drauf
- minimale Lahmheit
- schwer ruhig zu halten



48